

Pathologies des Amphibiens en France



Autrice :

Anaïs Prouteau, DVM, PhD, Groupe ornithologique et naturaliste (Nord et Pas-de-Calais)

Contributeurs :

Hugo Sentenac, DVM, Doctorant, Laboratoire Ecologie Fonctionnelle et Environnement, UMR5245, Institut national polytechnique de Toulouse

Loïc Palumbo, DVM, Office Français de la Biodiversité

Robin Quevillart, Groupe ornithologique et naturaliste (Nord et Pas-de-Calais)

Rozenn Le Net, DVM, résidente en Anatomopathologie vétérinaire

21/10/22



Contexte et objectif pédagogique

Avec environ 40% des espèces menacées d'extinction, les Amphibiens constituent la classe de vertébrés la plus menacée aujourd'hui à l'échelle mondiale.

De nombreuses pressions anthropiques s'exercent sur ce groupe d'espèce et entraînent leur déclin :

**Destruction/dégradation
des habitats**

**Déclin global des
insectes terrestres et
aquatiques**

**Maladies infectieuses
émergentes**



**Changement
climatique**

**Espèces exotiques
envahissantes**

**Pollutions de
l'environnement**

- Ce document a pour objectif de fournir des informations épidémiologiques et cliniques sur les différentes pathologies dont peuvent souffrir les Amphibiens en France.
- Le réseau de surveillance de la faune sauvage SAGIR de l'OFB s'élargit et traite maintenant les signalements de mortalité et de morbidité des Amphibiens.
- Les signalements d'animaux malades ou morts sont effectués aux services départementaux de l'OFB, qui activent le réseau.



Herpesvirus amphibiens



RHV3 isolé chez *Rana temporaria* et *Rana dalmatina* en Grande Bretagne et Suisse

2 espèces virales identifiées en Europe

BfHV1 isolé chez *Bufo bufo* en Suisse

Signes cliniques :

- Lésions cutanées multiples circulaires ou coalescentes, parfois surélevées (hyperplasie épidermique), de coloration grise ou blanchâtre, pouvant apparaître sur tout le corps
→ aspect en « cire de bougie »
- Souvent pas d'altération de l'état général et régression spontanée

Apparaît pendant la **saison de reproduction**

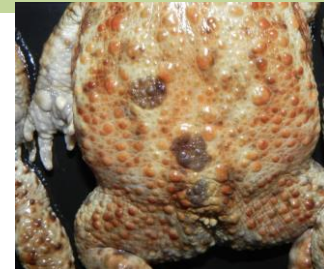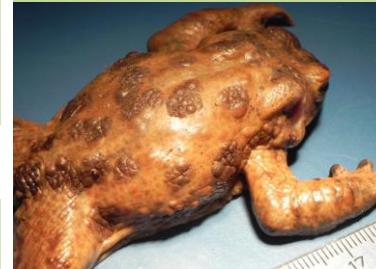Mode de transmission non connu

Impact sur la santé des individus et sur les populations encore **inconnu**

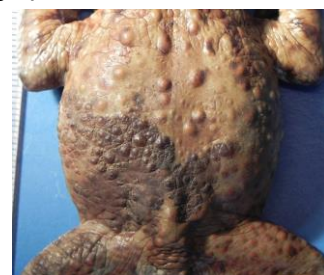
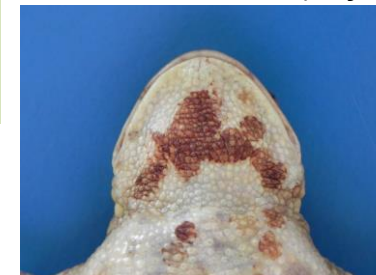Pas de risque pour la santé humaine

Signes cliniques :

- Lésions cutanées multiples circulaires ou coalescentes, parfois surélevées (hyperplasie épidermique), de coloration grise ou brune, pouvant apparaître sur tout le corps
- Peut être lié à de la mortalité



Lésions circulaires multiples de coloration brune (*Bufo bufo*)



Lésions coalescentes de coloration brune (*Bufo bufo*)

Lésions blanchâtres circulaires multiples (*Rana temporaria*)

Lésions grisâtres coalescentes (*Rana temporaria*)





Dermocystidiose

Parasites unicellulaires
6 genres dont *Amphibiocystidium*

Touche **Anoures**
et **Urodèles**

Décrite en **Europe**
dont la **France**
(Larzac, Ariège)
dans des
populations de
Lissotriton
helveticus

Cycle et mode de
transmission non
connus

Impact sur la
santé des
individus et sur les
populations
encore **mal connu**

Pas de risque pour
la santé humaine

Signes cliniques :

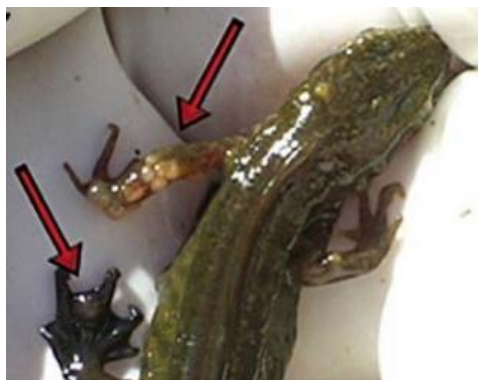
- Lésions cutanées : nodules blanchâtres isolés ou multiples parfois coalescents, lésions sphériques blanchâtres
- Souvent sans atteinte de l'état général
- Cas décrits avec œdème diffus du corps
→ Mortalité



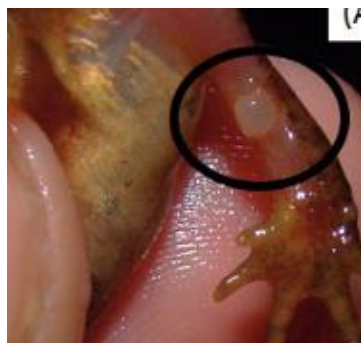Nodules sous-cutanés (flèches) et
œdème diffus du corps
(*Lissotriton helveticus*)



Lésions sphériques blanchâtres surélevées
(*Rana italica*)



Nodules de coloration blanchâtre
(*Lissotriton helveticus*)



Lésion nodulaire
pré-ulcéralive
(*Lissotriton helveticus*)



Lésions nodulaires multiples coalescentes
(*Lissotriton helveticus*)

Myiase amphibienne

Présente en
**Europe du Nord et
de l'Ouest**

Provoquée par une mouche verte parasite
obligatoire des amphibiens (parasite naturel) :
Lucilia bufonivora



Décrit surtout
chez ***Bufo bufo***
**adulte ou sub
adulte**
mais peut toucher
tous les
amphibiens.
Bufo spinosus
potentiellement
sensible!

Signes cliniques :

- Larves blanches (10-18mm) visibles dans les orifices (narines, yeux, blessures) et lésions tissulaires importantes (ulcération)
 - Abattement, amaigrissement
- Provoque souvent la mort de l'individu

La mouche pond
ses œufs près des
narines ou des
yeux et les larves
se nourrissent des
tissus

Apparaît durant
l'été

Pas de risque pour
la santé humaine



Myiase nasale. Les larves blanches sont visibles en bordure des lésions
ulcératives des cavités nasales (*Bufo bufo*)

Ranaviroses amphibiennes



2 espèces virales chez les amphibiens
d'Europe : FV3 et CMTV

Groupe de **virus à ADN** de la famille des Iridoviridae infectant
Amphibiens, Reptiles et Poissons.

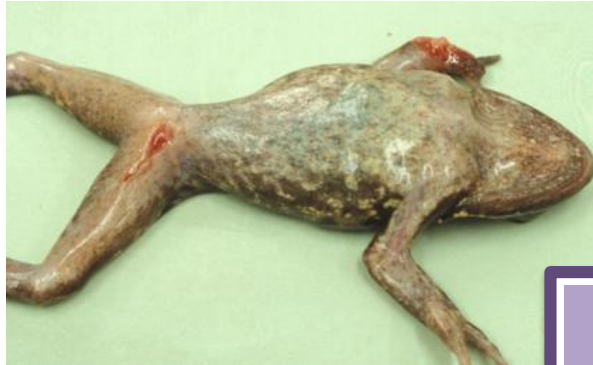Introduit depuis les Etats-Unis en 1980

Touche **Anoures et Urodèles** à tous les stades de vie

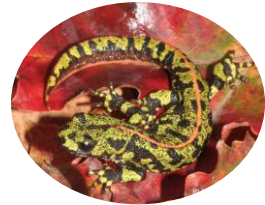Signes cliniques (1) :

- **Forme asymptomatique**
- **Forme ulcératrice** : ulcérations cutanées et des extrémités, nécrose, perte des doigts. Parfois œdème du corps, des membres associé (Urodèles).

Episodes de **mortalités massives** au printemps-été



Lésion ulcératrice et nécrotique de l'extrémité du membre antérieur droit avec disparition des doigts, ulcère en région inguinale, amaigrissement (*Rana temporaria*)



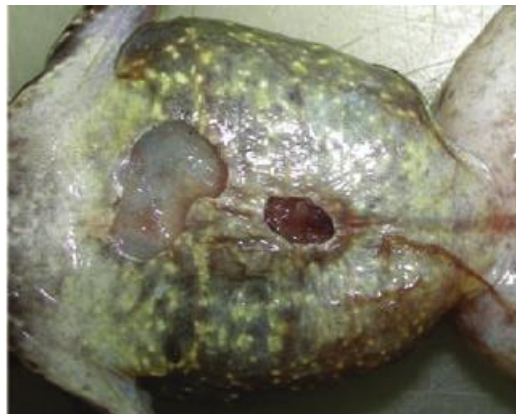Transmission par **ingestion, contact direct ou indirect** (via eau ou matériel contaminé)

→ Virus **résistant dans l'environnement**

→ Importance des mesures de **biosécurité**

= prévention

Pas de risque pour la santé humaine



Ulcérations cutanées en région ventrale (*Rana temporaria*)

Espèces sensibles en Europe (mortalité observée)

Ranidés

Pelophylax sp.
Rana temporaria

Salamandridés

Lissotriton vulgaris
Triturus marmoratus
Ichthyosaura alpestris
Salamandra salamandra

Bufonidés

Bufo bufo
Bufo spinosus

Alytidés

Alytes obstetricans

*OMSA : Organisation mondiale de la santé animale (ex OIE)

Ranaviroses amphibiennes

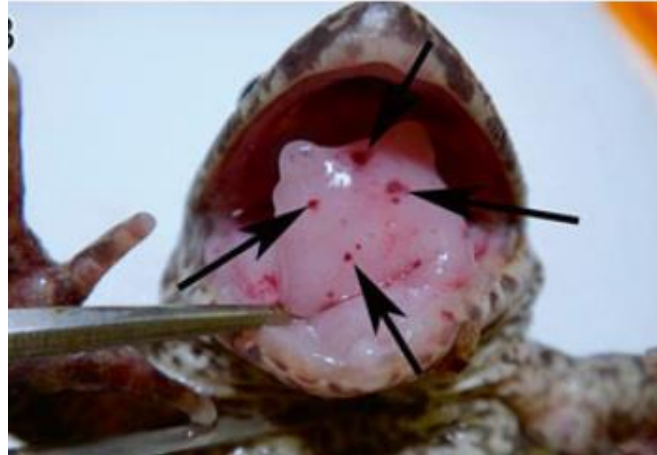
Le tableau clinique varie en fonction des espèces, du stade et des conditions environnementales

Ranavirose = maladie infectieuse émergente
→ **cause avérée de déclin** des populations d'Amphibiens !

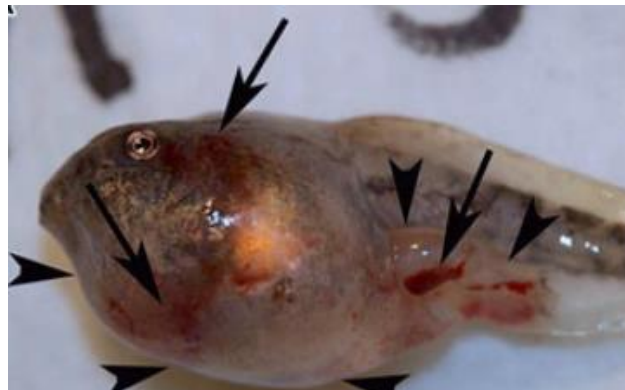C'est une maladie **inscrite à l'OMSA***
→ Déclaration obligatoire

Signes cliniques (2) :

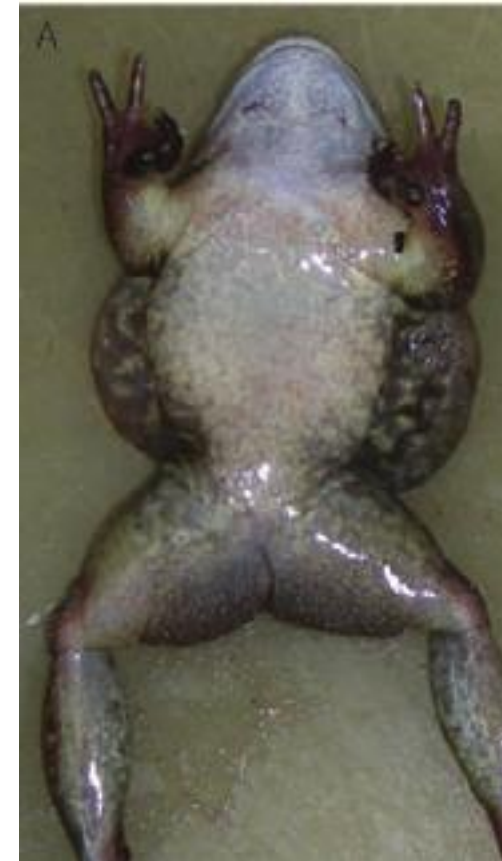- **Forme systémique hémorragique** : rougeurs cutanées, hémorragies cutanée et buccale. Œdème des membres, corps, tête.
- **Mortalité sans signes externes** (hémorragie interne).



Pétéchies (hémorragies) sur la langue
(*Lithobates sevosus*, Amérique Nord)



Hémorragies sous-cutanées (grandes flèches) et œdème diffus (petites flèches) sur un têtard
(*Lithobates sylvaticus*, Amérique Nord)



Œdème diffus du corps
(*Rana temporaria*)



Mortalité massive d'individus à différents stades de développement
(*Alytes obstetricans* et *Bufo spinosus*)

Chytridiomycoses amphibiennes



Champignons aquatiques colonisant la **peau des Amphibiens**.

Deux espèces préoccupantes en Europe :



***Batrachochytrium dendrobatidis* (Bd)** ↙

→ Décrit en 1999

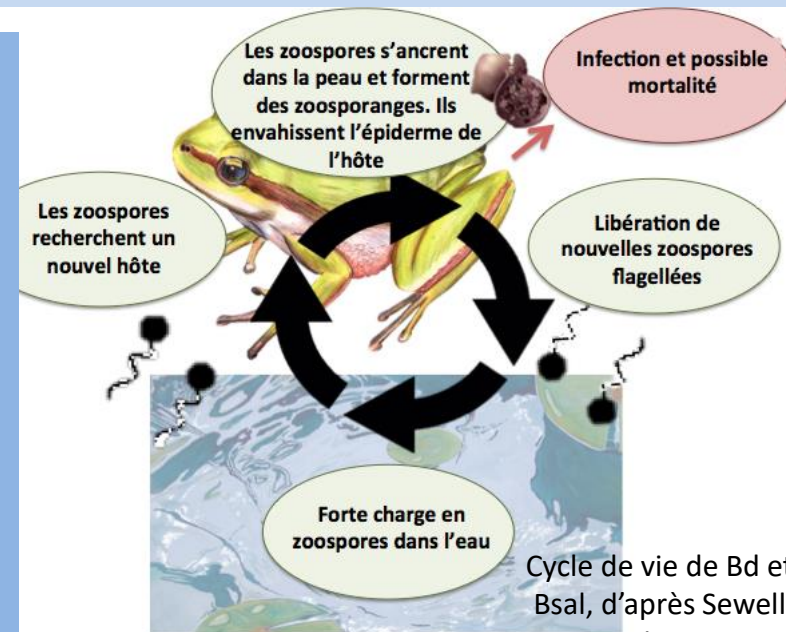
↘ ***Batrachochytrium salamandrivorans* (Bsal)**

→ Décrit en 2013

- Présence sur chaque continent où vivent des amphibiens
- **En France**, infection répandue mais maladie présente surtout dans l'ouest des Pyrénées
- Touche potentiellement **tous les Amphibiens**
→ en Europe, *Alytes obstetricans*, *Bufo bufo*, *Epidalea calamita* et *Salamandra salamandra* particulièrement sensibles
- Plusieurs lignées aux pathogénicités différentes
- Maladie inscrite à l'**OMSA***
→ Déclaration obligatoire

- Présence en **Europe** (Pays-Bas, Allemagne, Belgique, Espagne) mais **absence apparente** en France
- Touche principalement **les Urodèles** : *Salamandra salamandra* (mortalité massive), *Ichthyosaura alpestris*, *Lissotriton vulgaris*, *Triturus marmoratus*, *Triturus cristatus* particulièrement sensibles
- Maladie inscrite dans la **Loi Santé Animale**
→ Déclaration obligatoire

- **Chytridiomycoses amphibiennes = maladies infectieuses émergentes**
→ **cause avérée de déclin et extinction** des populations d'Amphibiens !
- **Introduites** via le commerce international d'animaux depuis **l'Asie de l'Est**
- **Présentation clinique :**
→ Différente chez les larves (absence de mortalité) et les métamorphosés
→ Variable (asymptomatique à mortalité) selon les espèces hôtes et les conditions environnementales
- **Transmission** par contact direct ou indirect (via eau, matériel contaminé, oiseaux d'eau)
→ Persistance **dans l'environnement**
→ Importance des mesures de **biosécurité** = prévention
- Pas de risque pour la santé humaine





Chytridiomycoses

Batrachochytrium dendrobatidis (Bd)

Signes cliniques :

- **Larves/têtards** : dépigmentation, déformation de l'appareil buccal, retard de croissance
- **Métamorphosés** :
 - Rougeurs cutanées, mue excessive, décoloration de la peau
 - Léthargie, troubles neurologiques (posture/comportements anormaux)
 - Mortalité parfois sans signes externes.



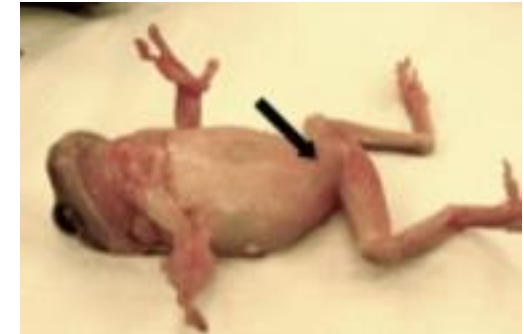Amaigrissement, posture anormale (abduction des membres postérieurs) et mue excessive (*Alytes obstetricans*)



Lésions chez le têtard (*Hylodes phyllodes*, Brésil): a: appareil buccal normal; b: dépigmentation de l'appareil buccal; c: déformation des rangées de dents



Léthargie et posture anormale : tête basse et membres postérieurs en abduction (*Dryopsophus caeruleus*)



Rougeurs cutanées en face ventrale (*Dryopsophus caeruleus*)



Chytridiomycoses

Batrachochytrium salamandrivorans (Bsal)

Signes cliniques :

Seulement chez les Salamandres et Tritons métamorphosés

- Léthargie, troubles neurologiques (posture/comportements anormaux)
- Lésions cutanées: mue excessive, épaissement cutané, érosions superficielle et ulcérations cutanées multiples sur toutes les parties du corps.
- Mortalité (surtout chez *Salamandra salamandra*) parfois sans signes externes.



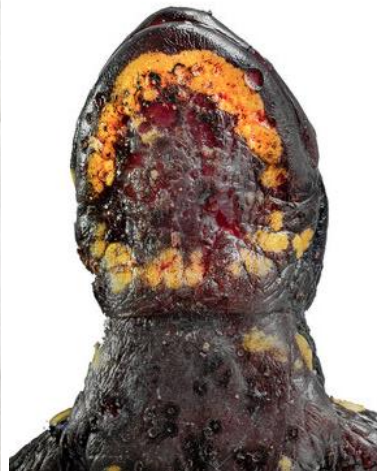Mue excessive
(*Salamandra salamandra*)



Erosion cutanée (*Ichthyosaura alpestris*)



Ulcérations cutanées multiples
(*Salamandra salamandra*)



Ulcérations cutanées
sévères et diffuses en
région ventrale
(*Salamandra
salamandra*)



Ulcérations
cutanées diffuses
(flèche blanche) et
mue excessive
(pointe noire)
(*Salamandra
salamandra*)

Bibliographie

Herpesvirus

Franklinos, L. H. V., J. Rodriguez-Ramos Fernandez, H. B. Hydeskov, K. P. Hopkins, D. J. Everest, A. A. Cunningham, et B. Lawson. 2018. « Herpesvirus Skin Disease in Free-Living Common Frogs *Rana Temporaria* in Great Britain ». *Diseases of Aquatic Organisms* 129 (3): 239-44.
<https://doi.org/10.3354/dao03246>.

Origgi, F. C., B. R. Schmidt, P. Lohmann, P. Otten, E. Akdesir, V. Gaschen, L. Aguilar-Bultet, T. Wahli, U. Sattler, et M. H. Stoffel. 2017. « Ranid Herpesvirus 3 and Proliferative Dermatitis in Free-Ranging Wild Common Frogs (*Rana Temporaria*) ». *Veterinary Pathology* 54 (4): 686-94.
<https://doi.org/10.1177/0300985817705176>.

Origgi, Francesco C., Patricia Otten, Petra Lohmann, Ursula Sattler, Thomas Wahli, Antonio Lavazza, Veronique Gaschen, et Michael H. Stoffel. 2021. « Herpesvirus-Associated Proliferative Skin Disease in Frogs and Toads: Proposed Pathogenesis ». *Veterinary Pathology* 58 (4): 713-29.
<https://doi.org/10.1177/03009858211006385>.

Origgi, Francesco C., Benedikt R. Schmidt, Petra Lohmann, Patricia Otten, Roman K. Meier, Simone R. R. Pisano, Gaia Moore-Jones, et al. 2018. « Bufonid Herpesvirus 1 (BfHV1) Associated Dermatitis and Mortality in Free Ranging Common Toads (*Bufo Bufo*) in Switzerland ». *Scientific Reports* 8 (1): 14737.
<https://doi.org/10.1038/s41598-018-32841-0>.

<https://www.gardenwildlifehealth.org> ». s. d

Bibliographie

Générale

Blaustein, Andrew R., Stephanie S. Gervasi, Pieter T. J. Johnson, Jason T. Hoverman, Lisa K. Belden, Paul W. Bradley, et Gisselle Y. Xie. 2012. « Ecophysiology meets conservation: understanding the role of disease in amphibian population declines ». *Philosophical Transactions of the Royal Society B: Biological Sciences* 367 (1596): 1688-1707. <https://doi.org/10.1098/rstb.2012.0011>.

Blaustein, Andrew R., Barbara A. Han, Rick A. Relyea, Pieter T.J. Johnson, Julia C. Buck, Stephanie S. Gervasi, et Lee B. Kats. 2011. « The Complexity of Amphibian Population Declines: Understanding the Role of Cofactors in Driving Amphibian Losses ». *Annals of the New York Academy of Sciences* 1223 (1): 108-19. <https://doi.org/10.1111/j.1749-6632.2010.05909.x>.

Lister, Bradford C., et Andres Garcia. 2018. « Climate-Driven Declines in Arthropod Abundance Restructure a Rainforest Food Web ». *Proceedings of the National Academy of Sciences* 115 (44). <https://doi.org/10.1073/pnas.1722477115>.

Pabijan, Maciej, Gemma Palomar, Bernardo Antunes, Weronika Antoń, Piotr Zieliński, et Wiesław Babik. 2020. « Evolutionary Principles Guiding Amphibian Conservation ». *Evolutionary Applications* 13 (5): 857-78. <https://doi.org/10.1111/eva.12940>.

Sánchez-Bayo, Francisco, et Kris A. G. Wyckhuys. 2019. « Worldwide Decline of the Entomofauna: A Review of Its Drivers ». *Biological Conservation* 232 (avril): 8-27 <https://doi.org/10.1016/j.biocon.2019.01.020>.

<https://www.froglife.org/2019/02/12/global-insect-decline-impacting-amphibian-populations/>

Bibliographie

Dermocystidiose

Courtois, Elodie A, Jérémie H Cornuau, Adeline Loyau, et Dirk S Schmeller. s. d. « Distribution of Amphibiocystidium Sp. in Palmate Newts (*Lissotriton Helveticus*) in Ariège, France », 6.

Fagotti, Anna, Roberta Rossi, Daniele Canestrelli, Gianandrea La Porta, Romina Paracucchi, Livia Lucentini, Francesca Simoncelli, et Ines Di Rosa. 2019. « Longitudinal Study of Amphibiocystidium Sp. Infection in a Natural Population of the Italian Stream Frog (*Rana Italica*) ». *Parasitology* 146 (7): 903-10. <https://doi.org/10.1017/S0031182019000076>.

Fiegna, Caterina, Charlotte L. Clarke, Darren J. Shaw, Johanna L. Baily, Frances C. Clare, Alexandra Gray, Trenton W. J. Garner, et Anna L. Meredith. 2017. « Pathological and Phylogenetic Characterization of Amphibiothecum Sp. Infection in an Isolated Amphibian (*Lissotriton Helveticus*) Population on the Island of Rum (Scotland) ». *Parasitology* 144 (4): 484-96. <https://doi.org/10.1017/S0031182016001943>

González-Hernández, Milagros, Mathieu Denoël, Amanda J. L. Duffus, Trenton W. J. Garner, Andrew A. Cunningham, et Karina Acevedo-Whitehouse. 2010. « Dermocystid Infection and Associated Skin Lesions in Free-Living Palmate Newts (*Lissotriton Helveticus*) from Southern France ». *Parasitology International* 59 (3): 344-50. <https://doi.org/10.1016/j.parint.2010.04.006>.

<https://www.gardenwildlifehealth.org> ». s. d

Bibliographie

Myiase à *Lucilia bufonivora*

Arias-Robledo, G., R. Wall, K. Szpila, D. Shpeley, T. Whitworth, T. Stark, R. A. King, et J. R. Stevens. 2019. « Ecological and Geographical Speciation in *Lucilia Bufonivora*: The Evolution of Amphibian Obligate Parasitism ». *International Journal for Parasitology: Parasites and Wildlife* 10 (décembre): 218-30. <https://doi.org/10.1016/j.ijppaw.2019.09.005>

Mebis, Dietrich, Georg Petschenka, Werner Pogoda, Stefan W. Toennes, Jens Amendt, Barbara K. Zajac, et Susanne Dobler. 2014. « Amphibian Myiasis. Blowfly Larvae (*Lucilia Bufonivora*, Diptera: Calliphoridae) Coping with the Poisonous Skin Secretion of the Common Toad (*Bufo Bufo*) ». *Chemoecology* 24 (4): 159-64. <https://doi.org/10.1007/s00049-014-0157-2>

Strijbosch, H. 1980. « Mortality in a Population of *Bufo Bufo* Resulting from the Fly *Lucilia Bufonivora* ». *Oecologia* 45 (2): 285-86. <https://doi.org/10.1007/BF00346472>.

<https://www.gardenwildlifehealth.org> ». s. d

Bibliographie

Ranaviroses

Brunner, Jesse, Andrew Storfer, Matthew Gray, et Jason Hoverman. 2015. « Ranavirus Ecology and Evolution: From epidemiology to extinction ». In *Ranaviruses, Lethal pathogens of ectothermic vertebrates*, Springer Open. Matthew J Gray V Gregory Chinchar Editors

Duffus, Amanda, et Andrew Cunningham. 2010. « Major disease threats to European amphibians ». *The Herpetological Journal* 20 (juillet): 117-27.

Kik, Marja, An Martel, Annemarieke Spitzen-van der Sluijs, Frank Pasmans, Peter Wohlsein, Andrea Gröne, et Jolianne M. Rijks. 2011. « Ranavirus-Associated Mass Mortality in Wild Amphibians, The Netherlands, 2010: A First Report ». *The Veterinary Journal* 190 (2): 284-86.
<https://doi.org/10.1016/j.tvjl.2011.08.031>.

Palumbo, Loïc. 2021. « Surveillance sanitaire des Amphibiens dans les Parcs Nationaux français et épidémiologie des évènements de mortalité dus à des ranavirus dans ces espaces protégés. » Thèse vétérinaire.

Rosa, Gonçalo, Joana Sabino Pinto, Telma Laurentino, An Martel, Frank Pasmans, Rui Rebelo, Richard Griffiths, et al. 2017. « Impact of asynchronous emergence of two lethal pathogens on amphibian assemblages ». *Scientific Reports* 7 (février). <https://doi.org/10.1038/srep43260>.

<https://www.gardenwildlifehealth.org> ». s. d

<https://www.nrdc.org/onearth/defense-goldfish>

Bibliographie

Chytridiomycoses

Fisher, Matthew C., et Trenton W. J. Garner. 2020. « Chytrid Fungi and Global Amphibian Declines ». *Nature Reviews. Microbiology* 18 (6): 332-43. <https://doi.org/10.1038/s41579-020-0335-x>.

Fisher, Matthew C., Pria Ghosh, Jennifer M. G. Shelton, Kieran Bates, Lola Brookes, Claudia Wierzbicki, Gonçalo M. Rosa, et al. 2018. « Development and Worldwide Use of Non-Lethal, and Minimal Population-Level Impact, Protocols for the Isolation of Amphibian Chytrid Fungi ». *Scientific Reports* 8 (1): 7772. <https://doi.org/10.1038/s41598-018-24472-2>

Martel, A., M. Blooi, C. Adriaensen, P. Van Rooij, W. Beukema, M. C. Fisher, R. A. Farrer, et al. 2014. « Recent introduction of a chytrid fungus endangers Western Palearctic salamanders ». *Science* 346 (6209): 630-31. <https://doi.org/10.1126/science.1258268>

Sewell, Thomas R., Joyce Longcore, et Matthew C. Fisher. 2021. « Batrachochytrium Dendrobatidis ». *Trends in Parasitology* 37 (10): 933-34. <https://doi.org/10.1016/j.pt.2021.04.014>.

Van Rooij, Pascale, An Martel, Freddy Haesebrouck, et Frank Pasmans. 2015. « Amphibian chytridiomycosis: a review with focus on fungus-host interactions ». *Veterinary Research* 46 (1): 137. <https://doi.org/10.1186/s13567-015-0266-0>.

Yap, Tiffany A., Natalie T. Nguyen, Megan Serr, Alexander Shepack, et Vance T. Vredenburg. 2017. « Batrachochytrium Salamandrivorans and the Risk of a Second Amphibian Pandemic ». *EcoHealth* 14 (4): 851-64. <https://doi.org/10.1007/s10393-017-1278-1>.

<https://www.gardenwildlifehealth.org> ». s. d

<http://bsaleurope.com/european-distribution/>

<https://www.rlp-forschung.de/public/projects/21346>

<https://www.niklas-wildlife.com/batrachochytrium-salamandrivorans> ». s. d. Niklas wildlife